



Δρ Δημήτριος Ν. Γκέλης Ιατρός, Ωτορινολαρυγγολόγος, Οδοντίατρος, Διδάκτωρ της ιατρικής

ΙΔΙΑΙΤΕΡΑ ΕΝΔΙΑΦΕΡΟΝΤΑ

Προληπτική Ιατρική, Αντιγήρανση, Ογκολογική Θεραπευτική έρευνα, Συμπληρωματική Ιατρική, Εναλ

ΙΑΤΡΕΙΟ: Δαμασκηνού 46 Κόρινθος 20100, Τηλ. 2741026631, 6944280764

e-mail: pharmage@otenet.gr

www.gelis.gr

www.pharmagel.gr

www.curcumin.gr

www.zinc.gr

www.gkelanto.gr

www.gkelikosagiorgitiko.gr

www.gkelismedicallexicon.gr

www.orlpedia.gr

www.allergopedia.gr

www.d3gkelin.gr

Το αυτί χωρίζεται ανατομικά στο εσωτερικό (έσω ους), το μεσαίο (μέσον ους) και το εξωτερικό αυτί (έξω ους).

Εξωτερικό αυτί είναι το πτερύγιο του αυτιού και ο έξω ακουστικός πόρος, που στο βάθος του βρίσκεται το τύμπανο. Ο έξω ακουστικός πόρος φυσιολογικά είναι ανοιχτός και καθαρός από ουσίες του εξωτερικού περιβάλλοντος. Η υγιεινή του έξω ακουστικού πόρου εξασφαλίζεται με την ισορροπημένη παραγωγή κυψελίδας, από τους κυψελιδοποιούς αδένες που υπάρχουν στο δέρμα του τοιχώματος του.

Αν οι κυψελιδοποιοί αδένες δεν παράγουν επαρκείς ποσότητες κυψελίδας, τότε πολύ συχνά προκαλείται κνησμός, που είναι πολύ ενοχλητικό σύμπτωμα. Ο κνησμός του δέρματος του έξω ακουστικού πόρου αναγκάζει το άτομο να βάζει ξένα σώματα στον πόρο για να ξύσει το δέρμα του, προκειμένου να ανακουφιστεί από τον κνησμό. Στην προσπάθεια αυτή άθελά του σπρώχνει κανείς την υπάρχουσα κυψελίδα πιο βαθειά, βουλώνοντας έτσι τον **έξω ακουστικό πόρο** ή τραυματίζει το δέρμα, το οποίο μπορεί να εκδηλώσει μια έντονη φλεγμονή (**εξωτερική ωτίτιδα**), από τον υπερπολλαπλασιασμό των βακτηριδίων, που φυσιολογικά υπάρχουν στον έξω ακουστικό πόρο, όπως ο **σταφυλόκοκκος χρυσίζων** και η **ψευδομονάδα**.

Πολλοί προκειμένου να ανακουφίσουν τη φλεγμονή της εξωτερικής ωτίτιδας τοποθετούν σταγόνες αντιβιοτικού στο αυτί τους, χωρίς να συμβουλευτούν ωτορινολαρυγγολόγο. Συνήθως η φλεγμονή υποχωρεί, αλλά ο πάσχων παραπονείται ότι βούλωσε ή μπούκωσε το αυτί του και ότι δεν ακούει καλά. Η επίσκεψη στον ωτορινολαρυγγολόγο είναι αναπόφευκτη και ο ασθενής ζητάει να του καθαρίσει ή να του ξεβουλώσει ο γιατρός το αυτί του. Ο γιατρός κάνει απλή **ωτοσκόπηση** και **βίντεοενδοσκόπηση** και επιδεικνύει στον ασθενή κατά την προβολή του βίντεο την παρουσία μιας μαύρης λάσπης που είναι ένα μείγμα κυψελίδας, μυκήτων και πηχτών εκκρίσεων και τίθεται η διάγνωση της ωτομύκωσης. Ο ωτορινολαρυγγολόγος καθαρίζει προσεκτικά τον έξω ακουστικό πόρο, ανακουφίζεται ο

ασθενής και του χορηγείται η κατάλληλη θεραπεία.

Άλλοτε πάλι, όλως ξαφνικά, ένας ασθενής παραπονείται ότι έχει βουλώσει το αυτί του και έχει πέσει η ακοή του. Κάποιος άλλος παραπονείται ότι βούλωσε το αυτί του, μετά από ντους ή μετά από θαλάσσιο μπάνιο. Η **Ωτολογική εξέταση** αποκαλύπτει ότι αιτία του βουλώματος του αυτιού είναι στην πρώτη περίπτωση κάποιο μεγάλο βύσμα κυψελίδας και στη δεύτερη περίπτωση κάποιο μεγάλο βύσμα κυψελίδας, το οποίο αφού εμποτίστηκε με το νερό, φούσκωσε και απόφραξε τελείως τον έξω ακουστικό πόρο.

Σε ορισμένες περιπτώσεις το αυτί βουλώνει, διότι κάποιο ξένο σώμα ακουσίως ή εκουσίως, κάποιο παιδί ή και ενήλικος, το έβαλε μέσα στο αυτί του και του ήταν αδύνατο να το ξαναβγάλει έξω. Μερικοί ηλικιωμένοι βάζουν τολύπια βαμβακιού στους έξω ακουστικούς πόρους τους και ξεχνούν να τα αφαιρέσουν. Άλλοι τοποθετούν κέρινες **ωτασπίδες** στ' αυτιά τους και στην προσπάθειά τους να τις αφαιρέσουν, αφήνουν σφηνωμένα μέσα στο αυτί μικρά τεμάχια κεριού. Σε κάθε περίπτωση βουλώματος των αυτιών, είτε από ενδογενείς, είτε από εξωγενείς παράγοντες η επίσκεψη στον ωτορινολαρυγγολόγο θα δώσει λύση στο πρόβλημα.

Ο ωτορινολαρυγγολόγος πρώτα παίρνει ιστορικό της δημιουργίας και της εξέλιξης του προβλήματος, στη συνέχεια κάνει λεπτομερή ΩΡΛ κλινική και ενδοσκοπική εξέταση και αφού θέσει τη διάγνωση δίδει λύση στο πρόβλημα του βουλώματος του αυτιού ή των αυτιών. Πολλές φορές το πρόβλημα λύνεται άμεσα, αν το βούλωμα οφείλεται σε απόφραξη του έξω ακουστικού πόρου από **βύσμα κυψελίδας** ή ενσφήνωση κάποιου ξένου σώματος. Πάντοτε μετά έναν καθαρισμό των αυτιών είναι επιβεβλημένο να γίνεται

τυμπανόγραμμα

και

ακούγραμμα

. Με το τυμπανόγραμμα ο ωτορινολαρυγγολόγος μπορεί να βεβαιωθεί ότι το τύμπανο του

ΚΑΘΑΡΙΣΜΟΣ ΤΩΝ ΑΥΤΙΩΝ-ΑΦΑΙΡΕΣΗ ΒΥΣΜΑΤΟΣ ΚΥΨΕΛΙΔΑΣ ΑΠΟ ΤΑ ΑΥΤΙΑ

Συντάχθηκε απο τον/την Δρ Δημήτριος Ν. Γκέλης, Ιατρός, Οδοντίατρος, Ωτορινολαρυγγολόγος, Διδάκτωρ Πανεπιστημίου Αθηνών - Τελευταία Ενημέρωση Πέμπτη, 28 Φεβρουάριος 2019 22:00

αυτιού είναι ακέραιο και ότι δεν υπάρχει

συσώρευση υγρού πίσω από το τύμπανο

. Η καταγραφή των

ακουστικώ ν αντανακλαστικώ ν

είναι απαραίτητη προς αποκλεισμό ορισμένων παθήσεων του αυτιού, όπως η

ωτοσκλήρυνση

. Με το ακούγραμμα αποδεικνύεται η επάρκεια της ακουστικής ικανότητας και η παρουσία νόσων και καταστάσεων που προκαλούν εκτός από τη βαρηκοΐα και αίσθημα μπουκώματος του αυτιού, όπως π.χ. η ωτοσκλήρυνση.

Έτσι λοιπόν ένας απλός καθαρισμός ενός αυτιού μπορεί να αποβεί πολύτιμος, αφού ακολουθεί η αξιολόγηση της επαρκούς λειτουργίας των αυτιών και η έγκαιρη αντιμετώπιση οποιουδήποτε προβλήματός τους.

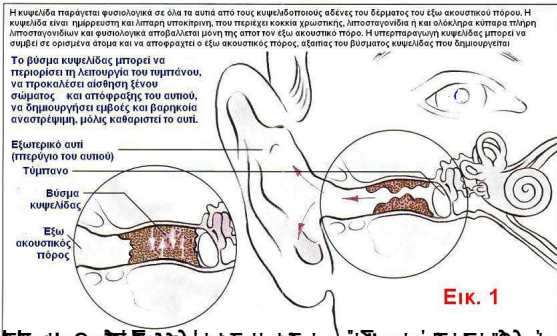
ΣΥΧΝΕΣ ΕΡΩΤΗΣΕΙΣ ΠΟΥ ΘΕΤΟΥΝ ΑΣΘΕΝΕΙΣ □ ΣΤΟΝ ΩΤΟΡΙΝΟΛΑΡΥΓΓΟΛΟΓΟ, □ ΤΟΝ ΟΠΟΙΟ ΕΠΙΣΚΕΠΤΟΝΤΑΙ ΓΙΑ ΝΑ ΤΟΥΣ ΚΑΘΑΡΙΣΕΙ Τ' □ ΑΥΤΙΑ

□

Τι είναι η κυψελίδα;

ΚΑΘΑΡΙΣΜΟΣ ΤΩΝ ΑΥΤΙΩΝ-ΑΦΑΙΡΕΣΗ ΒΥΣΜΑΤΟΣ ΚΥΨΕΛΙΔΑΣ ΑΠΟ ΤΑ ΑΥΤΙΑ

Συντάχθηκε απο τον/την Δρ Δημήτριος Ν. Γκέλης, Ιατρός, Οδοντίατρος, Ωτορινολαρυγγολόγος, Διδάκτωρ Πανεπιστημίου Αθηνών - Τελευταία Ενημέρωση Πέμπτη, 28 Φεβρουάριος 2019 22:00

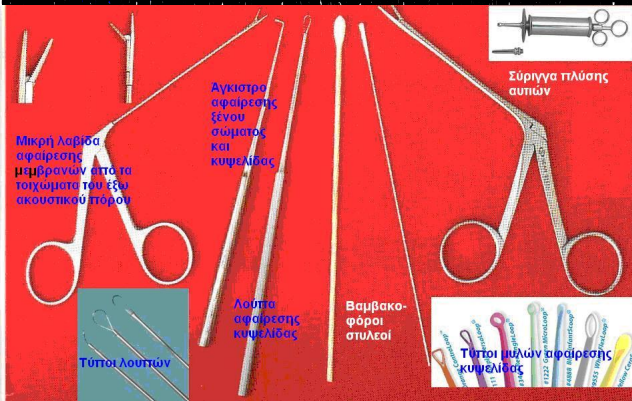


Η κυψελίδα παράγει φυσιολογικά σε όλα τα αυτιά από τους κυψελδοειδείς αδένες του δέρματος του εξω ακουστικού πόρου. Η κυψελίδα είναι ημικύβητος και λεπτή επεκτατική, που περιέχει κοκκία χρωστικής, λιποταγονόδια ή και ολόκληρα κομμάτια πάχην λιποταγονόδιων και φυσιολογικά σφραγίζει μόνιμη την είσοδο του εξω ακουστικού πόρου. Η υπερπερισσώδη κυψελίδα μπορεί να συμβεί σε ορισμένα άτομα και να αποφραχτεί ο εξω ακουστικός πόρος, οδηγώντας του βύσματος κυψελίδας που δημιουργείται.

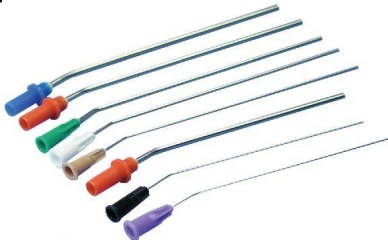Το βύσμα κυψελίδας μπορεί να περιορίσει τη λειτουργία του τυμπάνου, να προκαλέσει αίσθηση ξένου σώματος και απόφραξη του αυτιού, να δημιουργήσει εμβόες και βαρηκοΐα αναερόφιμη, μόλις καθαριστεί το αυτί.



Το βύσμα κυψελίδας μπορεί να αποφραχτεί ο εξω ακουστικός πόρος, οδηγώντας του βύσματος κυψελίδας που δημιουργείται. Η υπερπερισσώδη κυψελίδα μπορεί να συμβεί σε ορισμένα άτομα και να αποφραχτεί ο εξω ακουστικός πόρος, οδηγώντας του βύσματος κυψελίδας που δημιουργείται.

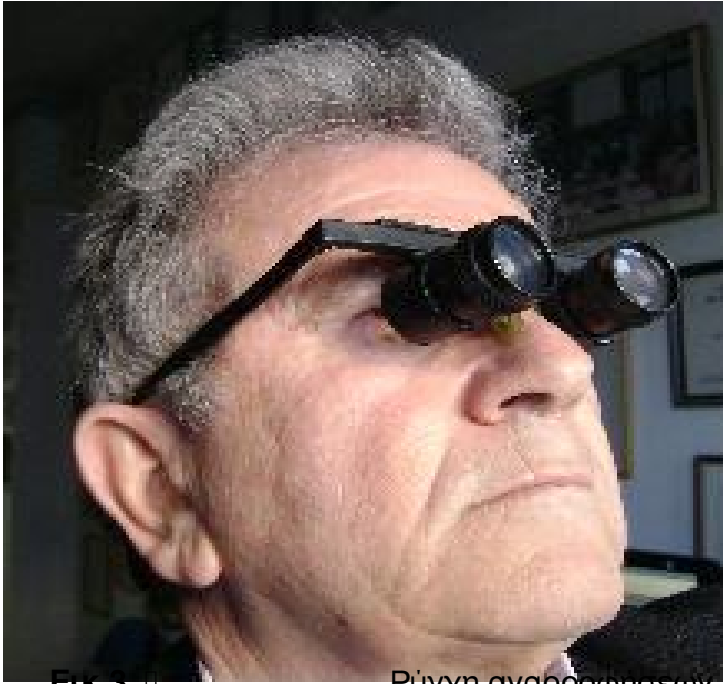

Εικ.2 Εξοπλισμός απαραίτητος για την αφαίρεση βύσματος κυψελίδας ή ξένου σώματος από



ΚΑΘΑΡΙΣΜΟΣ ΤΩΝ ΑΥΤΙΩΝ-ΑΦΑΙΡΕΣΗ ΒΥΣΜΑΤΟΣ ΚΥΨΕΛΙΔΑΣ ΑΠΟ ΤΑ ΑΥΤΙΑ

Συντάχθηκε απο τον/την Δρ Δημήτριος Ν. Γκέλης, Ιατρός, Οδοντίατρος, Ωτορινολαρυγγολόγος, Διδάκτωρ Πανεπιστημίου Αθηνών - Τελευταία Ενημέρωση Πέμπτη, 28 Φεβρουάριος 2019 22:00



Εικ.3. □

Ρύγχη αναρρόφησης που

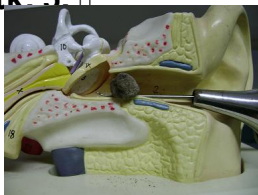Εικ.4. □ διαμέτρου, μιας χρήσεως, αποθήκη ασφαλισμένη



Εικ. 5. □

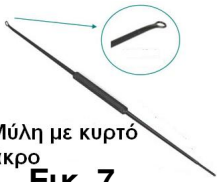Η αφαίρεση σκληρού βύσματος

Εικ.6. □ κυψελίδας έλκονται μερικές φορές από την



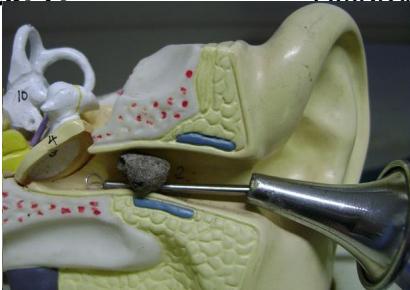
ΚΑΘΑΡΙΣΜΟΣ ΤΩΝ ΑΥΤΙΩΝ-ΑΦΑΙΡΕΣΗ ΒΥΣΜΑΤΟΣ ΚΥΨΕΛΙΔΑΣ ΑΠΟ ΤΑ ΑΥΤΙΑ

Συντάχθηκε απο τον/την Δρ Δημήτριος Ν. Γέλης, Ιατρός, Οδοντίατρος, Ωτορινολαρυγγολόγος, Διδάκτωρ Πανεπιστημίου Αθηνών - Τελευταία Ενημέρωση Πέμπτη, 28 Φεβρουάριος 2019 22:00



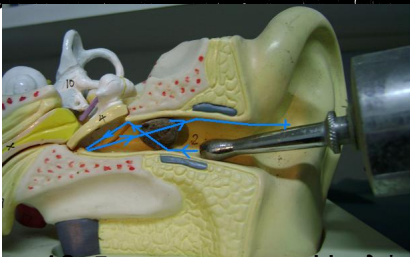
Εικ. 7

Αφαίρεση βύσματος κυψελίδας με μύλη που έχει κωνικό άκρο το οποίο μπαίνει



Εικ. 8

Το άκρο της μύλης απελευθερώνει το βύσμα από το άκρο της κυψελίδας με τη βοήθεια μεταλλικού βύσματος

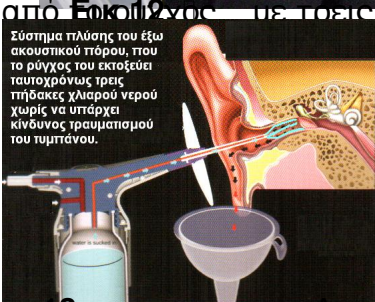


Εικ. 9

Η μύλη που έχει κωνικό άκρο εισάγεται από το άκρο της κυψελίδας επιβάλλοντας



αυτού με ταυτόχρονη πίεση του βύσματος από πίσω προς εμπρός και ταυτόχρονα εισαγωγή

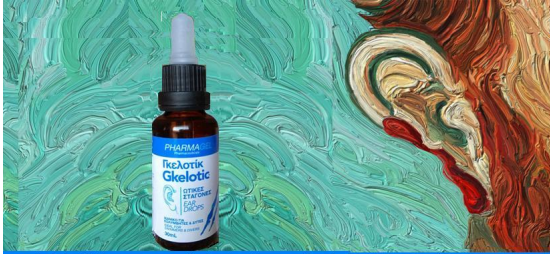
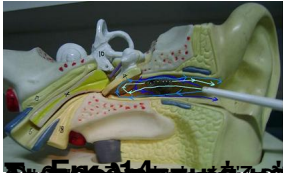
Εικ. 13

Διαγραμματική απεικόνιση της ασφαλούς ατραυματικής αφαίρεσης του βύσματος

ΚΑΘΑΡΙΣΜΟΣ ΤΩΝ ΑΥΤΙΩΝ-ΑΦΑΙΡΕΣΗ ΒΥΣΜΑΤΟΣ ΚΥΨΕΛΙΔΑΣ ΑΠΟ ΤΑ ΑΥΤΙΑ

Συντάχθηκε απο τον/την Δρ Δημήτριος Ν. Γκέλης, Ιατρός, Οδοντίατρος, Ωτορινολαρυγγολόγος, Διδάκτωρ Πανεπιστημίου Αθηνών - Τελευταία Ενημέρωση Πέμπτη, 28 Φεβρουάριος 2019 22:00



Το Gkelotic (διάλυμα ισοπροπυλικής αλκοόλης και οξικού οξέος) είναι ωτικές σταγόνες, που χρησιμοποιούνται για το μαλάκωμα της σφηνωμένης, σκληρής κηψελίδας στον εξω ακουστικό πόρο του αυτιού.

Τοποθετούνται 3 σταγόνες στον εξω ακουστικό πόρο του αυτιού με γιρισμένο το κεφάλι προς την αντίθετη πλευρά. Στη στάση αυτή παραμένει το άτομο για 5 λεπτά. Στη συνέχεια το άτομο γυρίζει το κεφάλι από την άλλη πλευρά ώστε να απομακρυνθούν.

Έτσι, ο γιατρός μπορεί να καθαρίσει ή να πλύνει ασφαλώς το αυτί με χλιαρό νερό.

Η ισοπροπυλική αλκοόλη, μέσω του μηχανισμού της εξάτμισης, στεγνώνει το δέρμα του εξω ακουστικού πόρου από το εγκλωβισμένο νερό ή την υγρασία, την οποία μπορεί να αισθάνονται οι λουόμενοι, οι κολυμβητές και οι δύτες.

Αρκούν 2-3 σταγόνες Gkelotic να ενσταλαχθούν στον εξω ακουστικό πόρο των αυτιών, πριν από την είσοδο στο νερό και 2-3 σταγόνες, αμέσως μετά την έξοδο από το νερό.

Το οξικό οξύ, έχοντας την ικανότητα να αλλάζει το pH του δέρματος του εξω ακουστικού πόρου αποτρέπει την ανάπτυξη και πολλαπλασιασμό παθογόνων βακτηρίων και μυκήτων.

Το Gkelotic είναι κατάλληλο για άτομα που έχουν κηψελίδα στον εξω ακουστικό πόρο των 9.8