Πολλοί γονείς παρατηρούν γύρω από τα μάτια των μικρών παιδιών τους μαύρους κύκλους. Αυτή η παρατήρηση κάνει όχι μόνο τους γονείς Οι μαύροι κύκλοι γύρω από τα μάτια εμφανίζονται ταυτόχρονα και στα δύο μάτια και εντοπίζονται ομοιογενώς κυρίως στις περιοχές κάτω από τους οφθαλμικούς κόγχους.

Δρ Γκέλης Ν. Δημήτριος,
Ιατρός, Ωτορινολαρυγγολόγος, Οδοντίατρος, Διδάκτωρ της Ιατρικής Σχολής του Πανεπιστ
Κόρινθος 20131, Τηλ. 2741026658, 6944280764

www.gelis.gr, **www.curcumin.gr** **www,gkelikosagiorgitikovgr.gr**
www.orlpedia.gr
www.allergopediaq.gr
www.d3gkelin.gr

Παρά το γεγονός ότι οι μαύροι κύκλοι γύρω από τα μάτια είναι πολύ συνηθισμένη κατάσταση υπάρχουν λίγες επιστημονικές ανακοινώσεις που περιγράφουν την παθογένεσή

τους. Οι μαύροι κύκλοι οφείλονται σε ποικίλους αιτιολογικούς παράγοντες, όπως η υπερβολική εναπόθεση μελανίνης στο δέρμα γύρω από τα βλέφαρα, η ύπαρξη λεπτού και διαφανούς δέρματος στο κάτω βλέφαρο και γύρω απ'αυτό, που καλύπτει το σφιγκτήρα μυ των βλεφάρων **[1]**, μια μεταφλεγμονώδης υπερμελάγχρωση, που είναι δευτεροπαθής μιας ατοπικής ή αλλεργικής δερματίτιδας εξ επαφής, το περικογχικό οίδημα, η επιφανειακή ύπαρξη αιμοφόρων αγγείων, και δημιουργία σκιάσεων συνεπεία χαλάρωσης του δέρματος **[2]**

.

αλλά και οποιονδήποτε ενήλικα του περιβάλλοντος του παιδιού να υποθέσει ότι το παιδί δεν είναι υγιές ή δεν κοιμάται καλά.

Η δημιουργία μαύρων κύκλων γύρω από τα μάτια γίνονται εντονότερα αισθητή στα παιδιά με ανοιχτόχρωμο δέρμα και οφείλονται σε διάφορες αιτίες. Οι μαύροι κύκλοι των ματιών των παιδιών μπορεί να εξαλειφθούν, αφού με τη βοήθεια του γιατρού εντοπιστεί η αιτία που τους προκαλεί. Οι συνηθέστερες αιτίες που δημιουργούν μαύρους κύκλους στο δέρμα γύρω από τα μάτια των παιδιών είναι η **αλλεργική ρινίτιδα**, η χρόνια **ρινοκολπιτιδα** και οι **υπο τροπιάζουσες λοιμώ ξεις του ανώ τερου αναπνευστικού**
και η
υπερτροφία των αδενοειδώ ν εκβλαστήσεων
.

Αλλεργική ρινίτιδα

Μεταξύ των συμπτωμάτων της αλλεργικής ρινίτιδας περιλαμβάνεται και το παρατεταμένο μπούκωμα της μύτης. Το μπούκωμα της μύτης οφείλεται σε συμφόρηση του ρινικού βλεννογόνου, δηλαδή τη λίμναση φλεβικού αίματος στα αγγεία του βλεννογόνου της μύτης. Στα παιδιά με μπουκωμένη μύτη οι φλέβες γύρω από τα μάτια είναι ανίκανες να παροχετευτούν στις ρινικές φλέβες που ήδη είναι γεμάτες με φλεβικό αίμα που λιμνάζει.

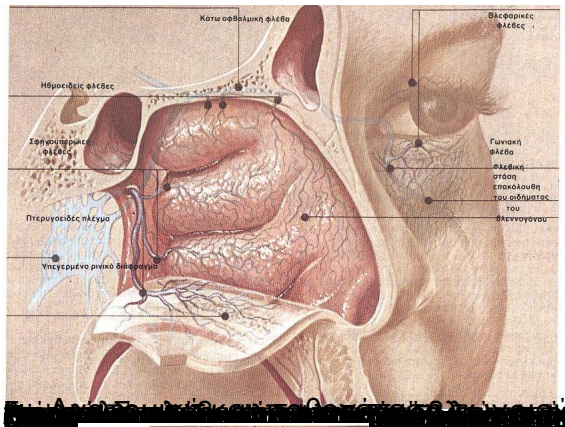
Κάτω οφθαλμική φλέβα
Βλεφαρικές φλέβες
Ηθμοειδείς φλέβες
Σφηνοϋπερώιες φλέβες
Γωνιακή φλέβα
Φλεβική στάση επακολουθη του αιδήματος του θλεννογόνου
Πτερυγοειδές πλέγμα
Υπεγερμένο ρινικό διάφραγμα

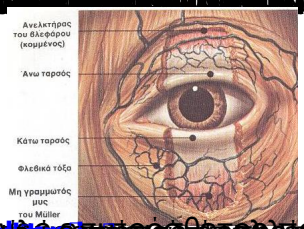
Ανελκτήρας του βλεφάρου (κομμένος)
Άνω ταρσός
Κάτω ταρσός
Φλεβικά τόξα
Μη γραμμωτός μυς του Müller

Το Osmoclean Hypertonic nasal spray σας αποστέλλεται ταχυδρομικά, τηλεφωνώντας στο 6944280764, στην τιμή των 10,02 Ευρώ περιλαμβανομένου του ΦΠΑ +3,96 Ευρώ η αντικαταβολή και τα μεταφορικά). Μπορείτε επίσης να το παραγγείλετε στέλνοντας mail στη διεύθυνση pharmage@otenet.gr
PHARMAGEL
Osmoclean